

CALLEN

ULTRASONOGRAFIE

ÎN OBSTETRICĂ

ȘI GINECOLOGIE

EDIȚIA A 6-A

MARY E.

NORTON

Profesor
Obstetrică, Ginecologie și
Științe Reproductive
Facultatea de Medicină
Universitatea California din San Francisco
San Francisco, California

LESLIE M.

SCUTT

Profesor de Radiologie și Chirurgie Vasculară
Facultatea de Medicină
Universitatea Yale
New Haven, Connecticut

VICKIE A.

FELDSTEIN

Profesor
Radiologie și Imagistică Biomedicală
Obstetrică, Ginecologie și
Științe Reproductive
Facultatea de Medicină
Universitatea California din San Francisco
San Francisco, California

RADU M.

VLĂDĂREANU

Coordonatorul ediției în limba română
Profesor
Obstetrică și Ginecologie
Facultatea de Medicină
Universitatea de Medicină și Farmacie „Carol Davila”
București
Medic primar
Spitalul Universitar de Urgență Elias București

SECȚIUNEA I - OBSTETRICĂ

1. Examinarea ecografică în obstetrică.....	2
2. Genetica și testarea genetică prenatală.....	24
3. Evaluarea sonografică a riscului de aneuploidie fetală în primul și al doilea trimestru de sarcină.....	57
4. Ecografia în sarcina de trimestrul I.....	84
5. Evaluarea anatomiei fetale în primul trimestru.....	98
6. Biometria și creșterea fetală.....	118
7. Evaluarea ecografică în sarcina multiplă.....	132
8. Evaluarea ecografică a anatomiei fătului normal.....	157
9. Evaluarea ecografică a sistemului nervos central.....	220
10. Evaluarea ultrasonografică a feței și a gâtului fetal.....	243
11. Sistemul musculoscheletal fetal.....	272
12. Evaluarea ecografică a toracelui fetal.....	346
13. Evaluarea ecografică a cordului fetal.....	371
14. Evaluarea ecografică a tractului gastrointestinal și a peretelui abdominal fetal.....	460
15. Tractul genito-urinar fetal.....	503
16. Semne ecografice în sindroamele fetale.....	539
17. Evaluarea hidropsului fetal.....	633
18. Evaluarea ecografică a colului uterin în sarcină.....	653
19. Evaluarea ecografică a placentei, membranelor amniotice și a cordonului ombilical.....	674
20. Volumul de lichid amniotic în sarcina normală și patologică.....	704
21. Monitorizarea fetală antepartum și rolul ecografiei.....	720
22. Rolul ecografiei Doppler în obstetrică.....	733
23. Rolul imagisticii prin rezonanță magnetică în obstetrică.....	749
24. Rolul ultrasonografiei în intervențiile fetale.....	775
25. Ecografia obstetricală la pacienta obeză.....	799

SECȚIUNEA A II-A - GINECOLOGIE

26. Anatomia normală a aparatului genital feminin și ecografia transvaginală.....	805
27. Sângerarea uterină anormală: rolul ecografiei.....	835
28. Evaluarea ecografică a uterului.....	846
29. Evaluarea durerii pelvine la pacienții de vârstă reproductivă.....	883
30. Evaluarea ecografică a ovarelor.....	919
31. Evaluarea ecografică a trompelor uterine.....	934
32. Evaluarea ecografică în infertilitate și reproducere umană asistată.....	953
33. Sarcina ectopică.....	966
34. Ecografia ginecologică la adolescenți și copii.....	1001
35. Ultrasonografia și imagistica prin rezonanță magnetică în uroginecologie.....	1025
36. Rolul rezonanței magnetice nucleare în evaluarea afecțiunilor ginecologice.....	1045
37. Rolul ecografiei în intervențiile ginecologice.....	1076
38. Artefacte, capcane ecografice și variante normale.....	1093

REANEXE pentru oameni și cărți

ANEXA A. Măsurători frecvent utilizate pentru estimarea vârstei gestaționale și a biometriei fetale	1155
ANEXA B. Măsurători utilizate pentru evaluarea greutateii fetale, a creșterii și a dimensiunilor corporale	1174
ANEXA C. Măsurători pentru evaluarea cantității de lichid amniotic	1200
ANEXA D. Evaluarea Doppler fetală (noncardiacă)	1204
ANEXA E. Evaluarea anemiei fetale prin examinarea Doppler a arterei cerebrale medii	1209
ANEXA F. Măsurători cardiace fetale și evaluarea Doppler	1210
ANEXA G. Detectarea ecografică a anomaliilor cromozomiale	1220
ANEXA H. Medicamente și malformațiile asociate raportate	1223
ANEXA I. Estimarea expunerii fetale la radiații în cursul examenelor radiologice	1226
ANEXA J. Imagistica prin rezonanță magnetică a pelvisului feminin: protocoale reprezentative	1228
INDEX	1233

.....	805
.....	833
.....	846
.....	883
.....	919
.....	934
.....	933
.....	966
.....	1001
.....	1023
.....	1042
.....	1076
.....	1093

Obstetrică

...magineti sau in care ultrasonografia va fi utilizata pentru a identifica defectele anatomice subtile, atunci se va fi baza de lucru sau echivalentul, pentru a prezice complicatiile obstetrice, cu care ar fi asociate. Este vorba de o abordare a sarcinii care este deosebit de importanta in managementul obstetrical. Acum este ceva obisnuit sa o utilizam fara sa avem o idee clara asupra utilitatii acesteia in managementul obstetrical. Acum este ceva obisnuit sa o utilizam fara sa avem o idee clara asupra utilitatii acesteia in managementul obstetrical.

...important. Daca un diagnostic prenatal este necesar, atunci este necesar sa se faca un diagnostic prenatal. Este vorba de o abordare a sarcinii care este deosebit de importanta in managementul obstetrical. Acum este ceva obisnuit sa o utilizam fara sa avem o idee clara asupra utilitatii acesteia in managementul obstetrical.

...complicata la care exista o probabilitate de a se produce un rezultat negativ. Este vorba de o abordare a sarcinii care este deosebit de importanta in managementul obstetrical. Acum este ceva obisnuit sa o utilizam fara sa avem o idee clara asupra utilitatii acesteia in managementul obstetrical.

...este deosebit de importanta in managementul obstetrical. Acum este ceva obisnuit sa o utilizam fara sa avem o idee clara asupra utilitatii acesteia in managementul obstetrical.

EXAMINAREA ECOGRAFICA

...este deosebit de importanta in managementul obstetrical. Acum este ceva obisnuit sa o utilizam fara sa avem o idee clara asupra utilitatii acesteia in managementul obstetrical.

EXAMINAREA ECOGRAFICA

...este deosebit de importanta in managementul obstetrical. Acum este ceva obisnuit sa o utilizam fara sa avem o idee clara asupra utilitatii acesteia in managementul obstetrical.

CONCLUZII

...este deosebit de importanta in managementul obstetrical. Acum este ceva obisnuit sa o utilizam fara sa avem o idee clara asupra utilitatii acesteia in managementul obstetrical.

...este deosebit de importanta in managementul obstetrical. Acum este ceva obisnuit sa o utilizam fara sa avem o idee clara asupra utilitatii acesteia in managementul obstetrical.

...este deosebit de importanta in managementul obstetrical. Acum este ceva obisnuit sa o utilizam fara sa avem o idee clara asupra utilitatii acesteia in managementul obstetrical.

...este deosebit de importanta in managementul obstetrical. Acum este ceva obisnuit sa o utilizam fara sa avem o idee clara asupra utilitatii acesteia in managementul obstetrical.

...este deosebit de importanta in managementul obstetrical. Acum este ceva obisnuit sa o utilizam fara sa avem o idee clara asupra utilitatii acesteia in managementul obstetrical.

EXAMINAREA ECOGRAFICA

...este deosebit de importanta in managementul obstetrical. Acum este ceva obisnuit sa o utilizam fara sa avem o idee clara asupra utilitatii acesteia in managementul obstetrical.

EXAMINAREA ECOGRAFICA

...este deosebit de importanta in managementul obstetrical. Acum este ceva obisnuit sa o utilizam fara sa avem o idee clara asupra utilitatii acesteia in managementul obstetrical.

CONCLUZII

...este deosebit de importanta in managementul obstetrical. Acum este ceva obisnuit sa o utilizam fara sa avem o idee clara asupra utilitatii acesteia in managementul obstetrical.

Examinarea ecografică în obstetrică

Peter W. Callen, Mary E. Norton

Traducere și adaptare: Costin Berceanu, Sabina Berceanu, Ana-Maria Dondera – Spitalul Clinic Județean de Urgență Craiova

REZUMATUL PUNCTELOR CHEIE

- În ultimii ani s-au înregistrat progrese dramatice în tehnologia cu ultrasunete, inclusiv îmbunătățirea rezoluției spațiale și de contrast, utilizarea de rutină a imagisticii tridimensionale (3D) și cvadridimensionale (4D), a scanării volumetrice, indicațiile extinse pentru Doppler color și spectral, sonde de scanare noi și îmbunătățite și stații de lucru cu revizuire digitală îmbunătățite.
- Odată cu imagistica îmbunătățită vine și întrebarea complicată referitoare la ce constatări minore trebuie raportate pacientei, care ar putea duce doar la anxietate inutilă.
- Cu toate că există dovezi de înaltă calitate conform cărora ultrasunetele sunt sigure pentru făt atunci când sunt utilizate în mod corespunzător, declarațiile de consens conchid că examinarea Doppler a vaselor fetale la începutul sarcinii nu trebuie efectuată fără o indicație clinică.
- Utilizarea nemedicală a ultrasunetelor în scopuri psihosociale sau de divertisment este puternic descurajată de către organizațiile profesionale, cum ar fi Institutul American de Ecografie în Medicină (American Institute of Ultrasound in Medicine – AIUM).
- Numai cei cu pregătire adecvată într-un program de formare convențional ar trebui să efectueze și să interpreteze examinările ecografice.
- Au fost stabilite și trebuie urmate ghiduri de consens și criterii de diagnostic prin ecografie transvaginală în cazul unei pierderi de sarcină la o femeie cu sarcină intrauterină de viabilitate incertă.
- Cu toate că depistarea precoce a unei anomalii morfologice este utilă, detectarea fără echivoc sigură a unei anomalii este chiar mai importantă. Dacă nu există convingerea extremă a existenței unei anomalități în primul trimestru, trebuie să se efectueze o examinare de monitorizare.
- În marea lor majoritate, măsurătorile făcute la începutul sarcinii sunt mai precise decât acelea făcute spre sfârșitul sarcinii.
- Deși un diagnostic de oligohidroamnios și de polihidramnios se poate face în mod subiectiv, extremele volumului de lichid amniotic ar trebui să fie, de asemenea, evaluate în mod obiectiv, folosind fie cel mai adânc buzunar vertical (DVP), fie indicele de lichid amniotic (AFI).
- Este de preferat să se raporteze distanța de la marginea inferioară a placentei la osul cervical intern, mai degrabă decât să pună accentul pe termeni care pot avea semnificații diferite (de exemplu, placentă marginală).
- Dacă se efectuează o singură ecografie obstetricală sau o examinare specifică, ar trebui să se facă la o vârstă gestațională de la 18 la 20 de săptămâni.
- Examinările ecografice obstetricale au reprezentat majoritatea cazurilor de malpraxis medical care implică ultrasunete.
- Examinarea cu ultrasunete este o procedură neinvazivă, sigură care are un grad ridicat de acceptare din partea pacientului și poate genera o multitudine de informații.

CUPRINS

Siguranța examinării ecografice, 3

Indicații pentru examinarea ecografică în obstetrică, 4

Cine trebuie să efectueze examinarea ecografică și cum trebuie ea efectuată?, 5

Utilizarea nemedicală a ultrasonografiei, 5

Terminologie, 5

Dicționar de ecografie, 6

Ghidurile Institutului American de Ecografie în Medicină, 6

Echipamentele și documentația în ecografie, 6

Examinarea ecografică de primul trimestru, 6

Identificarea unei sarcini intrauterine, 6

Numărul de embrioni/feți, 12

Estimarea vârstei gestaționale, 12

Anormalități morfologice, 12

Placenta, 12

Uterul și anexele, 13

Examinarea ecografică de al doilea și al treilea trimestru, 13

Numărul de feți și viața fetală, 13

Poziția fetală, 13

Indicarea vârstei și greutateii gestaționale, 13

Volumul lichidului amniotic, 15

Volumul lichidului amniotic în sarcinile multiple, 16

Placenta, 16

Malformații fetale, 17

Uterul și anexele, 17

Verbiajul folosit în Ghidurile AIUM/ACR/ACOG, 17

Interpretarea examinării ecografice, 18

Raportarea rezultatelor ecografice, 18

Discutarea examinării cu pacientul, 19

Evaluarea literaturii în ecografia obstetric-ginecologică, 20

Malpraxisul și examinarea ecografică în obstetrică, 20

Concluzie, 21

Au trecut mai bine de 4 decenii de când ecografia a fost folosită pentru prima dată pentru a evalua pacienta obstetricală. La început, întrebările la care această modalitate a încercat să răspundă au fost cele de bază: Există sarcină? Fătul este viu? Este o sarcină cu făt unic sau gemelară? Care este locația placentei? Care este vârsta gestațională? Probabil, puțini și-au imaginat ziua în care ultrasonografia va fi folosită pentru a identifica defectele anatomice subtile, cum ar fi buza de iepure sau palatoschizisul, pentru a prezice complicații obstetricale, cum ar fi placenta accreta sau pentru a detecta cu precizie prezența anemiei fetale. Este greu de crezut că, la începuturile sale, clinicienii au fost dificil de convingi cu privire la utilitatea acestei noi modalități de diagnostic în managementul obstetrical. Acum este ceva obișnuit ca o pacientă să aibă una, și uneori, mai multe examinări ecografice în timpul sarcinii. Progresele tehnologice în imagistica ecografică, inclusiv 3D/4D și măsurătorile volumetrice, utilizarea de sonde transvaginale de înaltă frecvență și utilitatea screeningului cromozomial la începutul sarcinii (ex. translučența nucală) au extins indicațiile pentru imagistica ecografică la pacienta obstetricală.

De la ultima ediție a acestui tratat s-au înregistrat progrese dramatice în tehnologia cu ultrasunete, inclusiv îmbunătățirea rezoluției spațiale și de contrast, utilizarea de rutină a imagisticii tridimensionale (3D) și cvadridimensionale (4D), a scanării volumetrice, indicațiile extinse pentru Doppler color și spectral, sonde de scanare noi și îmbunătățite, precum și stații de lucru cu revizuire digitală îmbunătățite, pentru a numi doar câteva. De asemenea, cunoștințele noastre cu privire la anatomia fetală normală și patologia fetală, precum și patofiziologia bolii în general s-au îmbunătățit substanțial. Internetul a făcut comunicarea între cercetători și clinicieni mai ușoară. În plus, au existat multe studii colaborative și de perfecționare a ghidurilor de efectuare a examinării ecografice în obstetrică. Totuși, există încă diferențe în abordarea examinării ecografice în obstetrică de la un grup la altul. Cu toate că ghidurile și-au îmbunătățit consecvența în efectuarea și raportarea examinărilor obstetricale, mai multe probleme sunt de multe ori aprig dezbătute: de exemplu, ce înseamnă examinare ecografică de bază, ce structuri ar trebui să fie evaluate, care este momentul ideal al examinării, care este rolul adecvat al studiului anatomic din primul trimestru de sarcină, cine ar trebui să efectueze și să interpreteze examinarea, cât de sigură este ecografia, cum ar trebui să fie înregistrată și documentată, cum ar trebui să fie raportată, iar în ultimul rând, cum ar trebui să i se comunice pacientei rezultatele examinării? Odată cu imagini îmbunătățite vine și întrebarea complicată referitoare la ce constatări minore trebuie raportate pacientei, care ar putea duce doar la anxietate inutilă. Aceste aspecte sunt abordate mai târziu în text și unele dintre ele sunt discutate aici.

SIGURANȚA EXAMINĂRII ECOGRAFICE

La scurt timp după începuturile imagisticii prin ultrasunete au apărut întrebări cu privire la siguranța acestei noi modalități. În ciuda numeroaselor afirmații care susțin siguranța ecografică pentru mamă și făt, o serie de studii au observat efecte adverse posibile ale ecografiei de diagnostic pentru fătul în curs de dezvoltare. Aceste studii s-au axat în primul rând pe mecanismele termice și de cavitație care duc la posibile leziuni asupra fătului în curs de dezvoltare.¹⁻⁵

Absorbția energiei unei ecografice prin țesuturile moi și oase, precum și conversia sa la căldură sunt măsurate prin indicele termic (IT). Un IT de 1 înseamnă o creștere de 1° C. Mai multe studii au sugerat un prag general de creștere a temperaturii de 1,5-2°C peste temperatura internă a mamei înainte să aibă loc orice dovadă a unui efect asupra dezvoltării. Odată cu echipamentele ecografice moderne, există doar o creștere neglijabilă a temperaturii, de obicei, mai puțin de 1°C. Federația Mondială pentru Ultrasonografie în Medicină și Biologie a declarat că „o expunere diagnostică, care produce o creștere a temperaturii maxime

in situ nu mai mare de 1,5° C peste nivelurile fiziologice normale pot fi utilizate fără rezerve din motive termice”⁶. Cu toate acestea, această organizație a declarat în continuare că „o expunere diagnostică, care crește temperatura embrionară și fetală in situ la peste 41° C timp de 5 minute ar trebui să fie considerată potențial periculoasă”⁶. Concluzia generală este că este puțin probabil să existe un efect nociv al ultrasunetelor în primul trimestru în timpul embriogenezei în ecografia de rutină la scară gri. Cu toate acestea, atunci când este utilizată ecografia Doppler în timpul primului trimestru de sarcină, este probabil să apară creșteri de temperatură de peste 1,5° C.¹ Studiile privind efectul Doppler asupra țesuturilor moi adiacente oaselor și conducerea nervoasă au demonstrat o creștere semnificativă a temperaturii atunci când raza Doppler a fost păstrată mai mult de 30 de secunde.^{1,7} Federația Europeană pentru Societăți în Medicină și Biologie din 1998 a concluzionat că „până la alte informații științifice disponibile, investigațiile care folosesc Doppler pulsant sau color trebuie să fie efectuate cu un control atent al nivelurilor de ieșire”^{1,8}. Este recomandat ca, la efectuarea ecografiei Doppler la începutul sarcinii, IT afișat să fie 1,0 sau mai mic, iar timpul de expunere să fie cât mai scurt posibil, de obicei nu mai mare de 5-10 minute și să nu depășească 60 de minute.⁹ Un indice termic pentru țesuturile moi (ITm) trebuie folosit înainte de 10 săptămâni de sarcină, iar un indice termic pentru os (ITo) trebuie folosit la 10 săptămâni de sarcină sau mai târziu atunci când osificarea este evidentă. Respectând principiul ALARA (cel mai scăzut nivel cu putință) de scanare prudentă, imagistica în modul M trebuie folosită în loc de imagistica Doppler spectrală pentru a documenta ritmul cardiac embrionar/ fetal.¹⁰ Ecografia transvaginală nu este mai dăunătoare decât scanarea transabdominală; din nou, riscul depinde de IT.

Deși potențialul de efecte embrionare din imagistica Doppler există, avem puține dovezi că ecografia este teratogenă. Așa cum s-a afirmat într-un editorial pe acest subiect, „multe dintre studiile de până în prezent au arătat că embrionul este deosebit de rezistent la expunerea la ultrasunete. Logica ar sugera că tehnicile Doppler nu ar trebui să afecteze embrionul dacă pulsurile sunt aplicate la un nivel redus”¹¹. Într-un studiu, Zhu și asociații¹² au expus la ultrasunete femelele gestante de șobolan, cu niveluri de diagnostic de energie cu ultrasunete Doppler color și au studiat ciclurile celulare ale șobolanilor nou-născuți prin citometrie de flux și analiză factorială. Ei au constatat că nu a fost afectat conținutul de acid dezoxiribonucleic în nicio fază a ciclului celular la șobolanii nou-născuți de vreuna dintre expunerile la ultrasunete la momente și frecvențe diferite. Într-un alt studiu pe animale, Pellicer și colegii săi au examinat leziunile celulare la șobolani în urma expunerii la ultrasunete de intensitate redusă timp de 10 minute. Acești cercetători au descoperit că, cu cât a fost mai lung timpul de expunere cu atât mai mare a fost afectarea celulelor hepatice, care a fost observată.¹³ Alte studii pe animale au demonstrat, de asemenea, o relație între durata de expunere la ultrasunete Doppler și potențiale efecte asupra creierului în curs de dezvoltare.^{14,15} Cu toate că aceste studii vin în sprijinul prudenței și reducerii la minimum a expunerii inutile, nu este clar dacă astfel de modele animale pot fi extrapolate la oameni și dacă aceste constatări sunt importante. Cu toate acestea, în prezent, declarațiile de consens conchid că examinarea Doppler a vaselor fetale la începutul sarcinii nu trebuie efectuată fără o indicație clinică.¹⁶

Cavitația implică apariția formării bulelor gazoase într-o interfață aer-apă.¹ O grijă constă în faptul că stresul din lichidul adiacent spre corpul gazos în timpul procesului de cavitație poate întrerupe membranele celulare.^{1,17} Cavitația a fost greu de documentat în feți la mamele, deoarece, în majoritatea cazurilor, nu există o interfață apă-aer care este necesară pentru mecanismul de cavitație.¹ Indicele mecanic (IM) este un indicator de pe ecran care oferă o orientare aproximativă privind probabilitatea că ecograful va induce un efect biologic advers printr-un mecanism netermic, inclusiv cavitația. De fapt, probabil că acest index nu este relevant pentru ecografia obstetricală din pricina absenței relative a bulelor de gaz (aer) din făt.¹⁸

O serie de studii au evaluat efectul ecografiei prenatale asupra evoluției nou-născuților și copiilor mici pe modelele animale. Deși unele studii au documentat o greutate mai mică la naștere, înălțimi mai mici și număr redus al celulelor albe din sânge la nou-născuți, care au fost scanați în utero, comparativ cu subiecții de control, diferențele de mărime au dispărut când au fost studiate după 3 luni. În plus, parametrii hematologici normalizați până în acest moment.¹⁹ Studiile de neurodezvoltare nu au dezvăluit diferențe semnificative în sarcinile motorii sau cognitive, sau în abilitățile de învățare.^{1,19} Studiile care au evaluat fătul uman și nou-născutul au ajuns la concluzii similare. Studiile fie nu au găsit nicio diferență în greutatea la naștere între feții expuși și cei neexpuși, fie o diferență care, deși prezentă la naștere, nu a fost prezentă la 6-7 ani de viață.^{20,21}

Informațiile privind o asocieră între malformațiile ecografice și cele congenitale sunt limitate. Studiile care evaluează aberația cromozomială și expunerea la ultrasunete au demonstrat modificări mici sau nicio modificare.^{1,12,22}

Dificultățile majore la studiile care investighează un posibil efect nociv al evaluării diagnostice cu ultrasunete sunt trei: (1) nivelurile de expunere la ultrasunete experimentale sau timpul de expunere au depășit de multe ori cu mult pe cele care sunt utilizate în mod normal ca diagnostic; (2) sistemele folosite pentru a arăta efectul ultrasunetelor (plante, cultura celulară, animalele de laborator) nu pot fi aplicabile la oameni; și (3) multe studii care au demonstrat efectele adverse in vitro nu au fost reproductibile.²³

Un studiu care a evaluat efectul ecografiei de diagnostic asupra migrației neuronale la rozătoare a atras o mare atenție în mass-media.¹⁵ Cu toate că acesta este un studiu interesant la rozătoare, din motivele menționate anterior nu are aplicabilitate la om. Există două critici majore privind acest studiu. Deși studiul a folosit echipamente disponibile comercial în care a fost utilizată frecvența ecografică doar puțin mai mare decât cea normală (6,7 MHz față de 3,5-5,0 MHz), durata fixă de expunere a depășit cu mult ceea ce s-ar fi utilizat în mod normal la om. Studiul nu a demonstrat rezultate anormale semnificative statistic la maxim 30 de minute de expunere. În urmă cu mai mult de 10 ani, atunci când un ecografist dorea să determine dacă un embrion nu a fost viabil, evaluarea recomandată a embrionului era de 3 minute de observație, demonstrând că nu sunt dovezi de activitate embrionară sau cardiacă. 2-3 minute de evaluare păreau o eternitate și majoritatea examenilor, după experiența noastră, se opreau după 1 minut. La embrionul puțin mai mare și la începutul dezvoltării ca făt, mai mult de 5-10 minute din evaluarea continuă a creierului fetal era în exces. În majoritatea cazurilor, transductorul se muta în jurul creierului mai degrabă decât să fie într-o poziție fixă în timpul examinării.

A doua critică se leagă de cronologia embriologică și dimensiunile relative ale creierului șoarecelui și ale celui uman. Așa cum au declarat autorii acestui studiu: „Durata producției neuronale și faza migratoare a neuronilor corticali la fătul uman durează de aproximativ 18 ori mai mult decât la șoareci (între 6 și 24 de săptămâni de gestație la om, cu maximum între 11 și 15 săptămâni, în comparație cu durata de numai aproximativ 1 săptămână (între E11 și E18), la un șoarece).^{15,24,25} Astfel, o expunere de 30 de minute reprezintă o durată mult mai mică dedicată dezvoltării cortexului cerebral la om decât la șoarece și astfel, ar putea avea un efect global mai mic, ceea ce face corticogeneza umană mai puțin vulnerabilă la ultrasunete”.

Declarația AIUM privind siguranța clinică a ecografiei de diagnostic reiterează constatările anterioare că nu au fost raportate efecte biologice confirmate cauzate de expunerea la intensități tipice ale instrumentelor de diagnosticare prezente la paciente sau la operatorii instrumentelor.²⁶ Această declarație recunoaște posibilitatea ca efectele biologice să poată fi identificate în viitor, dar pune accentul pe datele actuale care indică faptul că beneficiile utilizării prudente a ecografiei de diagnostic sunt

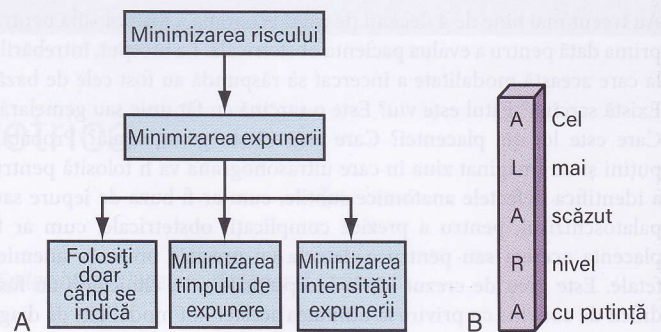


FIG 1-1 Minimizarea riscului prin minimizarea expunerii (A) este piatra de temelie a principiului ALARA (B). (Din Kremkau FW [ed]: Diagnostic Ultrasound: Principles and Instruments, 7th ed. Philadelphia, WB Saunders, 2006.)

mai mari decât riscurile, dacă este cazul.^{26, 27} La o conferință recentă de consens cu privire la imagistica fetală s-a concluzionat că există dovezi de calitate superioară că ultrasunetele sunt sigure pentru făt atunci când sunt folosite în mod adecvat.²⁸ Totuși, după cum a declarat Kremkau,²⁹ „chiar dacă acest risc este atât de mic încât este dificil să se identifice, practica prudentă impune ca măsurile de rutină să fie puse în aplicare pentru a minimiza riscul în timpul obținerii informațiilor necesare pentru a obține beneficiul de diagnosticare. Acesta este principiul ALARA (Cel mai scăzut nivel cu puțință) de scanare prudentă“ (Fig. 1-1).

Cunoștințele ecografistului cu privire la ultrasunete și siguranța acestora sunt cruciale pentru implementarea în siguranță a acestei modalități. Într-un editorial, Merritt a rezumat cel mai bine acest lucru: „Având în vedere dezvoltarea rapidă a ecografiei și proliferarea sa în mâinile unor medici instruiți minimal este probabil ca mai mulți pacienți să fie afectați în fiecare zi de diagnosticarea greșită care rezultă din indicații improprii, tehnica de examinare slabă și erori de interpretare decât de efectele biologice”.²⁷

INDICAȚII PENTRU EXAMINAREA ECOGRAFICĂ ÎN OBSTETRICĂ

Ghidurile naționale din mai multe organizații din Statele Unite și alte părți, inclusiv Colegiul American de Obstetrică și Ginecologie (ACOG), Colegiul Regal al Obstetricienilor și Ginecologilor și Societatea Obstetricienilor și Ginecologilor din Canada subliniază beneficiile unei examinări ecografice în obstetrică, inclusiv determinarea exactă a vârstei gestaționale, determinarea numărului de feți, activitatea cardiacă, localizarea placentei și diagnosticarea anomaliilor fetale majore. Datorită acestor beneficii și pentru că cele mai multe anomalii congenitale apar la pacienții fără factori de risc cunoscuți, aceste organizații sunt de acord că ecografia de al doilea trimestru ar trebui să fie oferite în mod curent tuturor femeilor gravide și ar trebui să urmeze orientări specifice.³⁰⁻³² În plus, ACOG recomandă ca tuturor femeilor gravide să li se ofere în primul trimestru screening pentru aneuploidie, care poate include ecografia translucente nucleare.³³

Beneficiul ecografiei de rutină în detectarea anomaliilor fetale a fost dezbătută. Studii mari și evaluări sistematice raportează rate de detecție de 16-44% a anomaliilor înainte de 24 de săptămâni de gestație.^{31,34,35} Au fost raportate rate de detecție mai mari ale unor anomalii majore și letale, de nu mai puțin de 84%.³¹ S-a observat că sensibilitatea detecției anomaliilor variază în ceea ce privește tipul de anomalie, factorii specifici pacientului, vârsta gestațională și experiența ecografistului.²⁸ Posibile explicații pentru variația ratei de detecție a fetilor anomali pot include (1) diferențele de evaluare neonatală, (2) diferențe în definirea unei anomalii majore, (3) un statut de risc diferit al populației, (4) diferențele privind ceea ce se consideră a fi o ecografie standard sau de rutină și (5) expertiza examinatorului.³⁶

Cine trebuie să efectueze examinarea ecografică și cum trebuie ea efectuată?

Teoretic, răspunsul privitor la cine ar trebui să efectueze examinarea ecografică ar trebui să fie extrem de ușor. De fapt, aceasta este una dintre cele mai controversate probleme legate de examinarea ecografică. Răspunsul ar fi că numai acele persoane care au avut o formare adecvată (inclusiv didactică, dar și experiență practică supravegheată) ar trebui să efectueze și să interpreteze o examinare cu ultrasunete.

În urmă cu mai mult de 30 de ani, Grupul mixt de lucru privind formarea pentru diagnostic în ecografia obstetricală și ginecologică a dezvoltat ghidurile pentru medicul după rezidențiat, care a finalizat programele de rezidențiat fie în radiologie, fie în obstetrică și ginecologie, care nu au oferit pregătire formală în evaluarea ecografică în obstetrică și ginecologie.³⁷ Aceste ghiduri au fost actualizate în mod continuu, cel mai recent în 2014 și includ o recomandare de o experiență minimă în evaluarea și formarea ecografică în obstetrică și ginecologie care include fizica de bază, tehnica, performanța și interpretarea. În plus, medicul trebuie să aibă o experiență practică și supravegheată (cel puțin 300 de examinări) înainte de a oferi servicii ca un medic competent în examinarea ecografică de diagnostic. Experiența continuă cu cel puțin 170 de examinări pe an este de asemenea recomandată.³⁸

Luptele „pe teren” între radiologi și obstetricieni cu privire la cine ar trebui să efectueze examinarea sunt nefericite. Atâta timp cât medicul examinator este instruit în mod adecvat și efectuează examinarea ecografică obstetricală standard minimă, conform ghidurilor Colegiului American de Radiologie (ACR), AIUM și ACOG, specialitatea examinatorului nu contează.^{39,40} Cu toate acestea, noi nu credem în practica de auto-trimiter. Examinările cu autor-trimiter tind să fie efectuate din ce în ce mai frecvent⁴¹ și sunt adesea mai puțin „complete” și de o calitate inferioară celei în care sunt efectuate de un medic radiolog dedicat. Cu excepția situației localităților unde nu există specialiști în ecografie de diagnostic, pacienții trebuie să fie trimiși la medici a căror competență principală este ultrasonografia.

Ghidurile pentru efectuarea examinărilor ecografice obstetricale au fost publicate de către ACR, ACOG și AIUM, iar componente ale examinării fetale standard la 18-20 de săptămâni de sarcină au fost publicate într-un raport de consens de către Institutul Național de Sănătate a Copilului și Dezvoltare Umana (NICHD), Societatea pentru Medicina Materno-fetală (SMFM), ACOG, ACR, AIUM, Societatea de Radiologie Pediatrică (SPR) și Societatea Radiologilor cu Ultrasunete (SRU) în 2014.²⁸ AIUM a publicat, de asemenea, ghidurile pentru efectuarea unei studii anatomic fetale detaliat la care face referire codul de facturare 76811.⁴² Cu toate că pot exista ecografiști care depășesc aceste ghiduri, ghidurile servesc ca un standard minim pentru practicienii ultrasonografiei obstetricale de bază și detaliate.

Utilizarea nemedicală a ultrasonografiei

AIUM a publicat o declarație de „utilizare prudentă” care a fost, de asemenea, sprijinită de ACOG. AIUM susține utilizarea responsabilă a ultrasonografiei de diagnostic și descurajează puternic utilizarea sa nemedicală în scopuri psihosociale sau de divertisment. Utilizarea fie a ecografiei 2D, fie 3D numai pentru a vizualiza fătul, pentru a obține o fotografie a fătului sau pentru a determina sexul fătului, fără o indicație medicală este inadecvat și contrar practicii medicale responsabile. Deși nu există efecte biologice confirmate asupra pacienților cauzate de expunerile la instrumentele de diagnosticare cu ultrasunete prezente, există posibilitatea ca astfel de efecte biologice să poată fi identificate în viitor. Astfel, imagistica cu ultrasunete ar trebui să fie utilizată într-un mod prudent pentru a oferi beneficii medicale pacientului.⁴³ Această poziție a fost apărută din punct de vedere etic.⁴⁴

Terminologie

Ultima clasificare⁴⁵ a examinărilor fetale de către AIUM, ACR și ACOG grupează examinările în patru mari categorii: (A) examinarea cu ultrasunete de primul trimestru, (B) examinarea standard de al doilea sau al treilea trimestru, (C) examinarea limitată și (D) examinările specializate. Examinarea standard obstetricală în al doilea și al treilea trimestru de sarcină este adesea menționată ca o examinare de rutină, o examinare de bază, examinare de nivel 1 sau examinare ecografică completă. Examinările de specialitate ar putea include o examinare anatomică detaliată, precum și ecografia Doppler fetală, un profil biofizic, o ecocardiografie fetală și măsurători biometrice suplimentare. O examinare anatomică detaliată se realizează, în general, atunci când un pacient prezintă risc ridicat de anomalie fetală sau atunci când o anomalie este suspectată pe baza antecedentelor, anomaliilor biochimice sau a rezultatelor anormale ale altor teste de screening sau a rezultatelor scanării limitate sau a celei standard.

Este important de remarcat faptul că, deși persoanele care efectuează examinările anatomice detaliate trebuie să fie competente în evaluarea pacienților pentru anomalii congenitale, nu este acceptabil ca examinatorul de Nivelul 1 să fie necalificat. Într-un editorial excelent pe acest subiect, Filly⁴⁶ ia act de faptul că, din păcate, unii examinatori au ales să utilizeze termenul „Nivel 1” ca un scut pentru incompetență. După cum afirmă el, ecograful de Nivel 1 nu este definit de capacitatea tehnică a examinatorului, nici de costul instrumentelor ecografice folosite. De fapt, examinarea de Nivel 1 „necesită un grad înalt de competență” și ar trebui să urmeze examinarea ecografică obstetricală standard de al doilea sau al treilea trimestru descrisă în ghidurile AIUM /ACR/ACOG.¹⁰

Examinarea specializată (CPT 76811) a fost menționată ca examinare de Nivelul 2, examinare de studiu sau examinare țintită. Așa cum declară ghidurile AIUM/ACR/ACOG, aceasta este o examinare anatomică detaliată care se realizează atunci când se suspectează o anomalie fetală pe baza antecedentelor, anomaliilor detectate pe testele de screening prenatal sau rezultatele scanării limitate sau a celei standard efectuate anterior.⁴⁵

Persoanele care efectuează examinarea ecografică sunt numite fie tehnicieni ecografiști, fie ecografiști. În mod tradițional, componenta tehnică și producerea inițială a imaginilor a fost responsabilitatea tehnicianului ecografist (care nu este medic) și componenta profesională și interpretarea imaginilor a fost responsabilitatea ecografistului (medic). Gradul de colaborare între cei doi și gradul lor de implicare în examinarea ecografică variază de la localitate la localitate. În multe părți din lume, examinările sunt efectuate predominant de medici. Deși contribuția tehnicienilor ecografiști la examinarea ecografică este de neprețuit, trebuie reținut, așa cum declară AIUM, că „Studiile cu ultrasunete vor fi supervizate și interpretate de un medic cu formare și experiență în zona specifică a ecografiei. Constatările trebuie înregistrate și rezultatele trebuie comunicate în timp util medicului care este responsabil de îngrijirea pacientului respectiv. Deși un tehnician ecografist poate juca un rol critic în extragerea informațiilor esențiale pentru diagnostic, darea unui diagnostic final după examinarea ecografică reprezintă practica medicală și, prin urmare, este responsabilitatea medicului supraveghetor.”⁴⁷

Poate cel mai puțin controversat aspect al acestei discuții ar trebui să fie cine ar trebui să interpreteze examinarea cu ultrasunete. Acesta, credem noi, este simplu. Numai cei cu pregătire adecvată într-un program de formare convențional (ex. rezidențiat, ecografie practică și supravegherea medicului în efectuarea și interpretarea cazurilor) trebuie să efectueze și să interpreteze constatările ecografiilor. Formarea de către specialiștii în formare ai producătorilor sau mini-cursurile de 1-2 săptămâni nu constituie formare adecvată în ecografie.